

Radiología Intervencionista: Su alternativa a la cirugía

En los últimos veinte años la radiología intervencionista ha cobrado impulso al ofrecer una alternativa importante al tratamiento quirúrgico.

En la mayoría de los casos los tratamientos de la radiología intervencionista suponen estancias hospitalarias más cortas, no requieren de anestesia general e implican menores riesgos, menos dolor y una convalecencia reducida en comparación con la cirugía tradicional.

www.cirse.org

Cardiovascular and Interventional Radiological Society of Europe

¿Qué es la radiología intervencionista?

La radiología intervencionista es una sub-especialidad de la radiología, cuyo enfoque se centra en el diagnóstico y/o el tratamiento de un amplio espectro de enfermedades mediante técnicas mínimamente invasivas.

Los procedimientos se llevan a cabo con la ayuda de las siguientes técnicas de imagen:

- rayos X
- ecografía
- resonancia magnética (RM)
- tomografía computarizada (TAC)

Con la ayuda de una guía con un diámetro de sólo 1-2 milímetros se introducen catéteres en los vasos sanguíneos u otras vías para guiarlos hasta la localización de la enfermedad y así poder tratarla.

Las regiones anatómicas y los síntomas que pueden ser tratados mediante técnicas de radiología intervencionista son:

- Sistema nervioso central (cerebro, columna vertebral)
- Tórax (vías aéreas y pulmones)
- Abdomen (hígado, estómago, intestino, riñones)
- Sistema circulatorio (corazón, arterias y venas)
- Sistema músculo esquelético (huesos, articulaciones, columna vertebral)
- Sistema urogenital (femenino & masculino)
- otras (obtención de muestras de todos los órganos y tejidos)

Los radiólogos intervencionistas son pioneros en este tipo de procedimientos seguros y de alta calidad y han establecido los estándares vigentes para los procedimientos mínimamente invasivos.

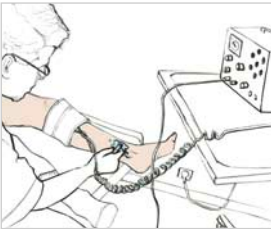
Los radiólogos intervencionistas son especialistas en radiología que han completado cursos de formación continuada y de perfeccionamiento en radiología diagnóstica e intervencionista, en los que se tratan temas como la física de radiación y sus efectos biológicos, las medidas de seguridad a adoptar frente a la misma para prevenir lesiones secundarias y formación en práctica clínica. Ésta última les facilita las consultas con los pacientes, que suelen ser derivados a ellos por otros especialistas.

Mi experiencia con la radiología intervencionista

30 días antes del procedimiento

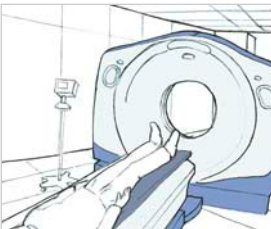

Consulta con un radiólogo que examina mi historial médico y me informa sobre los métodos y procedimientos intervencionistas.

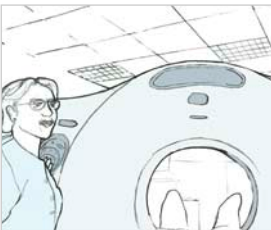

Durante esta consulta el radiólogo realiza un examen clínico.

10 días antes del procedimiento



Se me practican diversos estudios de imagen (rayos-X, RM o ecografía) con el fin de localizar mi lesión y determinar si un procedimiento intervencionista sería el tratamiento adecuado para mí.

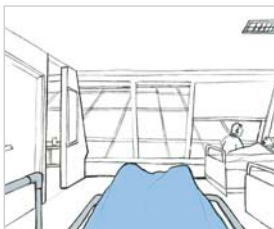

Durante este examen un técnico en radiología asiste al radiólogo.

30 minutos antes del procedimiento



En la sala de preparación me espera una enfermera que revisa mi historial médico, mi presión sanguínea etc.

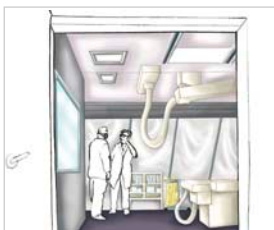


Una enfermera me lleva de la sala de preparación a la sala de examen.

10 minutos antes del procedimiento



En camino hacia la sala de examen.



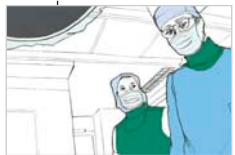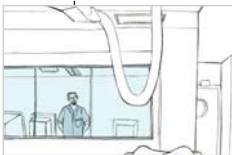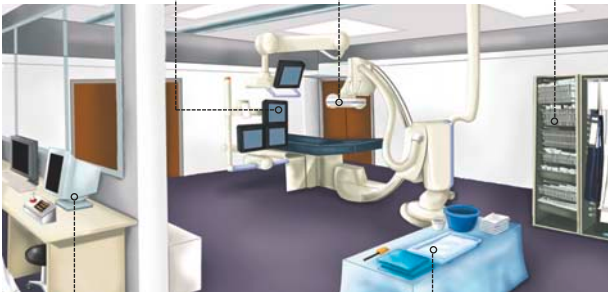


Por las puertas de la sala de examen puedo ver al radiólogo intervencionista y a un técnico, así como una parte de la mesa de examen.

La sala de examen

A mi lado hay varias pantallas que muestran imágenes de mi lesión además de mis constantes vitales durante el transcurso del procedimiento.

Encima de mí veo máquinas radiológicas que transmiten imágenes de mis vasos sanguíneos así como de la localización y la condición de mi lesión a la pantalla.

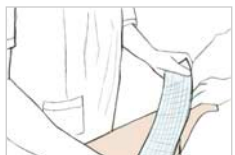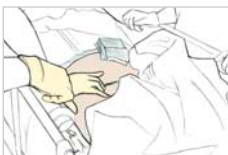En el otro lado veo un armario con máquinas y aparatos que se van a usar durante el examen: guías, balones, stents etc.



En la sala de control puedo ver a enfermeras y técnicos que manejan los aparatos radiológicos y analizan las imágenes bajo la supervisión de un radiólogo intervencionista.

El radiólogo intervencionista, las enfermeras y los técnicos se quedan a mi lado durante todo el examen.

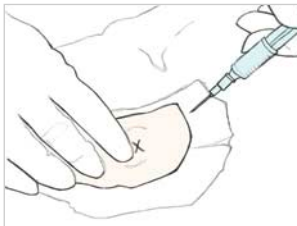30 minutos después del procedimiento



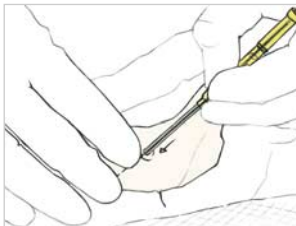
Después de la intervención me llevan a la sala de recuperación donde la enfermera presiona la zona de la punción para detener el sangrado.

Colocan un vendaje compresivo y puedo volver a mi habitación en la que permaneceré una o dos noches.

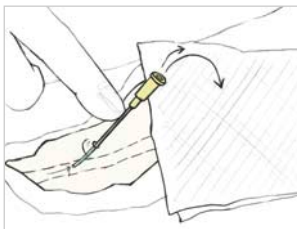
Técnica de punción arterial para introducir el catéter



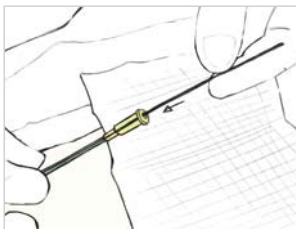
El radiólogo intervencionista inyecta un anestésico local en la zona sobre la que se va a actuar.



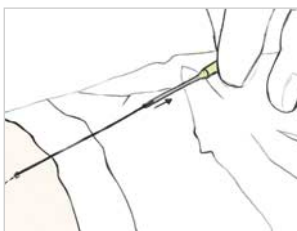El radiólogo intervencionista realiza la punción.



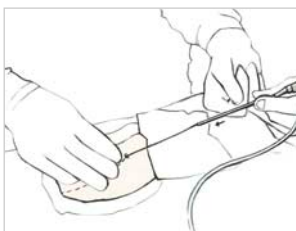Tras sacar la aguja, el teflón (un pequeño tubo de plástico) permanece in situ y se produce un reflujo arterial.



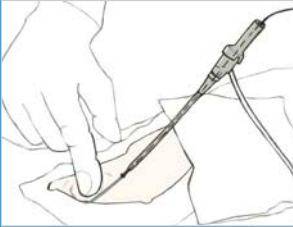
Ahora se inserta una guía.



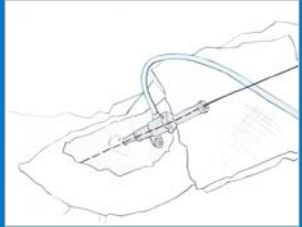
El teflón es extraído y sólo la guía permanece en el vaso.



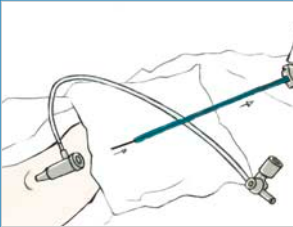
Un catéter se desliza sobre la guía facilitando posteriormente la administración de medicamentos o de otras sustancias.



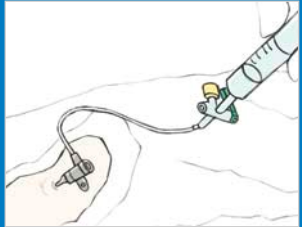
*El catéter se inserta gradual-
mente en la piel.*



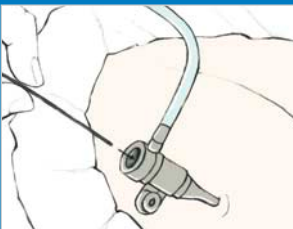*Ahora está en su lugar y la guía
sobresale a través del catéter
introducido.*



*El dilatador acoplado al catéter
introducido y la guía se extraen
simultáneamente.*



*A continuación se irriga el
catéter, inyectando una solu-
ción salina.*



*Ahora puede comenzar la inter-
vención: se inserta una guía y se
conduce hacia la lesión para
proceder al tratamiento de la
misma.*

Organización

CIRSE Central Office

www.cirse.org

Ilustraciones Médicas

Emilie Delattre

emidel@voila.fr

creadas en cooperación con

Marc R. Sapoval

Concepto gráfico

LOOP.ENTERPRISES media

www.loop-enterprises.com



Con la estimable colaboración de SERVEI
*Sociedad Española de Radiología Vasculare
e Intervencionista*

All rights reserved by CIRSE
Cardiovascular and Interventional
Radiological Society of Europe
2010